

แผนบริหารการสอนประจำ บทที่ 2

ระบบท่อหุ้มร่างกาย

หัวข้อเรื่อง

1. โครงสร้างของผิวหนัง
2. หน้าที่ของผิวหนัง
3. ชั้นของผิวหนัง
4. ส่วนที่เจริญจากผิวหนัง

ความคิดรวบยอด

ระบบท่อหุ้มร่างกาย ประกอบด้วยผิวหนัง ซึ่งปกคลุมอยู่ทั่วร่างกาย และอวัยวะที่เจริญจากผิวหนังเป็นขน ผม เล็บ และต่อมต่าง ๆ ผิวหนังมีหน้าที่ปกป้องอันตรายจากภายนอกที่มากระทบต่อร่างกาย เป็นด่านแรก ผิวหนังมีหน้าที่รักษาสมดุลของน้ำและเกลือแร่ รักษาอุณหภูมิของร่างกายดูดซึมสารที่ละลายปนอยู่กับไขมันและสร้างสิ่งที่เกิดประโยชน์ต่อร่างกาย ผิวหนังเป็นสิ่งบ่งบอกได้ถึงควมมีสุขภาพดี

วัตถุประสงค์

1. เพื่อให้ผู้เรียนมีความรู้ ความเข้าใจเกี่ยวกับอวัยวะในระบบท่อหุ้มร่างกาย
2. เพื่อให้ผู้เรียนจำแนกประเภทของผิวหนัง
3. เพื่อให้ผู้เรียนรู้จักหน้าที่การทำงานของอวัยวะในระบบท่อหุ้มร่างกาย
4. เพื่อให้ผู้เรียนบอกอวัยวะที่เจริญจากผิวหนัง

กิจกรรมการเรียนรู้การสอน

1. บรรยายประกอบแผ่นใส ตามเนื้อหาในเอกสารประกอบการสอน
2. ชักถามปัญหา-ข้อสงสัย
3. อภิปรายประเด็นปัญหาที่มีการชักถาม
4. ทำแบบฝึกหัดท้ายบท
5. ทำการบ้านตามใบงานที่ 2 จงแสดงชั้นของผิวหนังโดยการวาดภาพ

สื่อการเรียนการสอน

1. แผ่นภาพโปร่งใส เกี่ยวกับโครงสร้างของผิวหนัง
2. โมเดลจำลองโครงสร้างของผิวหนัง
3. ใบงานที่ 2
4. ภาพถ่ายเกี่ยวกับการเขียนภาพและระบายสีบนเล็บ
5. ภาพเกี่ยวกับผิวหนังที่ได้รับอันตรายจากไฟไหม้ น้ำร้อนลวก สารเคมี

การวัดผล และประเมินผล

1. สังเกตจากการมีกิจกรรมส่วนร่วมในชั้นเรียน
2. สังเกต จากการซักถามของผู้เรียน
3. ตรวจสอบติดตามแบบฝึกหัดท้ายบท
4. ตรวจการบ้าน ตามใบงานที่ 2
5. ทดสอบย่อย

บทที่ 2

ระบบห่อหุ้มร่างกาย

ลักษณะทางกายภาพของมนุษย์ เป็นสิ่งบ่งบอกและชี้ชัดว่ามีความแตกต่างไปจากสัตว์ อาทิ มนุษย์จะเดินด้วยขา 2 ขา ศีรษะตั้งตรงต่อขึ้นไปจากกระดูกสันหลัง มีใบหน้าตั้งฉาก มนุษย์มักจะถูกยกให้เป็นสัตว์ชั้นสูง ก็เนื่องจากมีความคิดอันชาญฉลาด เอาตัวรอด ปรับตัวได้กับทุกสภาพการณ์ และสิ่งแวดล้อมที่เปลี่ยนแปลงไป สัตว์หลายชนิดได้สูญพันธุ์ไปจากโลกเพราะไม่สามารถปรับตัวต่อสภาพของโลกที่มีธรรมชาติเปลี่ยนแปลงไป มนุษย์เป็นสิ่งมีชีวิตที่มีการปรับตัวได้ทันต่อสภาพแวดล้อมเพราะมนุษย์มีเครื่องมือป้องกันตนเอง ปกป้องสิ่งที่จะทำอันตราย เช่น สภาพอากาศที่ร้อนขึ้นบนพื้นโลก ผิวหนังจึงเป็นด่านสำคัญที่จะดูแลร่างกายไม่ให้เจริญต่อภัยอันตรายต่าง ๆ

เนื้อเยื่อส่วนที่ห่อหุ้มภายนอกของมนุษย์ ทำหน้าที่ปกปิดร่างกาย หรืออวัยวะส่วนต่าง ๆ ทั้งภายในและภายนอกร่างกายเอาไว้ ผิวหนังหรือเนื้อหนัง จัดเป็นอวัยวะที่อยู่ในระบบห่อหุ้มร่างกาย

ระบบห่อหุ้มร่างกาย (Integumentary System) จัดเป็นระบบที่ใหญ่ที่สุดในร่างกาย ประกอบด้วยเนื้อเยื่อที่ปกคลุมให้กับร่างกายและเป็นแหล่งผลิตวิตามินดี ระบบนี้ประกอบด้วยผิวหนัง (Skin) และส่วนที่เจริญเปลี่ยนแปลงจากผิวหนัง (Modified Skin) ไปเป็น ขนหรือ ผม (Hair), เล็บ (Nail), ต่อมเหงื่อ (Sweat gland), ต่อมไขมัน หรือต่อมน้ำมัน (Sebaceous gland) และต่อมน้ำนม (Breast feeding gland)

1. โครงสร้างของผิวหนัง

ผิวหนัง เป็นส่วนของร่างกายที่ปกคลุมกล้ามเนื้อและโครงกระดูก ลักษณะกายภาพของผิวหนัง สามารถสัมผัสจับต้องได้ มองเห็นได้ด้วยตาเปล่า และผิวหนังยังเป็นด่านป้องกันให้กับร่างกายด่านแรกที่สัมผัสกับสิ่งแวดล้อม เช่น อุณหภูมิ ความชื้น ความร้อน แสงแดด บรรยากาศรอบตัวเรา นอกจากนี้ ผิวหนังยังเป็นตัวบ่งชี้ถึงสถานภาพของควมมีอายุ ความชราและยังสังเกตได้จากภายนอก ถึงความมีสุขภาพดีได้อีกด้วย เช่น คนที่มีสุขภาพดี ผิวพรรณจะผุดผ่อง ไม่มีลักษณะเหี่ยวแห้ง หรือรอยหยาบกร้าน ส่วนขน ผม และเล็บ ก็ยังเป็นตัวบ่งบอกได้ถึงภาวะขาดสารอาหารได้ ส่วนในทางศัลยกรรมตกแต่งและเสริมสวยความงาม ผิวหนังถือเป็นส่วนที่ทำให้ความสำคัญในด้านจิตใจอย่างมากอีกด้วย

2. หน้าที่ของผิวหนัง

2.1 ป้องกันอันตรายจากสิ่งแปลกปลอมและเชื้อโรคต่าง ๆ

2.2 ช่วยปรับอุณหภูมิของร่างกายโดยอาศัยการทำงานของต่อมเหงื่อ หลอดเลือดและ

เนื้อเยื่อไขมัน (Adipose tissue)

2.3 ช่วยในการขับถ่ายของเสียที่เกิดจากขบวนการเผาผลาญ

2.4 เป็นอวัยวะรับความรู้สึกเกี่ยวกับสัมผัส อุณหภูมิ ความเจ็บปวด และแรงกด

2.5 ช่วยป้องกันอันตรายจากรังสีอัลตราไวโอเล็ต โดยอาศัย Melanin pigment ซึ่งจะมีการสร้างและเก็บไว้ในเซลล์ของหนังกำพร้าและยังเป็นแหล่งสำคัญในการสังเคราะห์วิตามินดี (Vitamin D)

2.6 เป็นอวัยวะที่ทำหน้าที่ดูดซึม สารบางอย่างเข้าไปในร่างกาย เช่น ยาจำพวกที่มีไขมันเป็นส่วนผสม

2.7 ช่วยทำให้ความร้อนในร่างกายคงที่อยู่เสมอ (Regulate body temperature) โดยป้องกันไม่ให้ความร้อนเสียไปในภาวะที่มีอากาศหนาวเย็น และช่วยระบายให้ความร้อนออกจากร่างกายได้ ในเวลาที่มีความร้อนสูง และขับเหงื่อออกมา เมื่อเหงื่อระเหยร่างกายจะค่อยเย็นลง

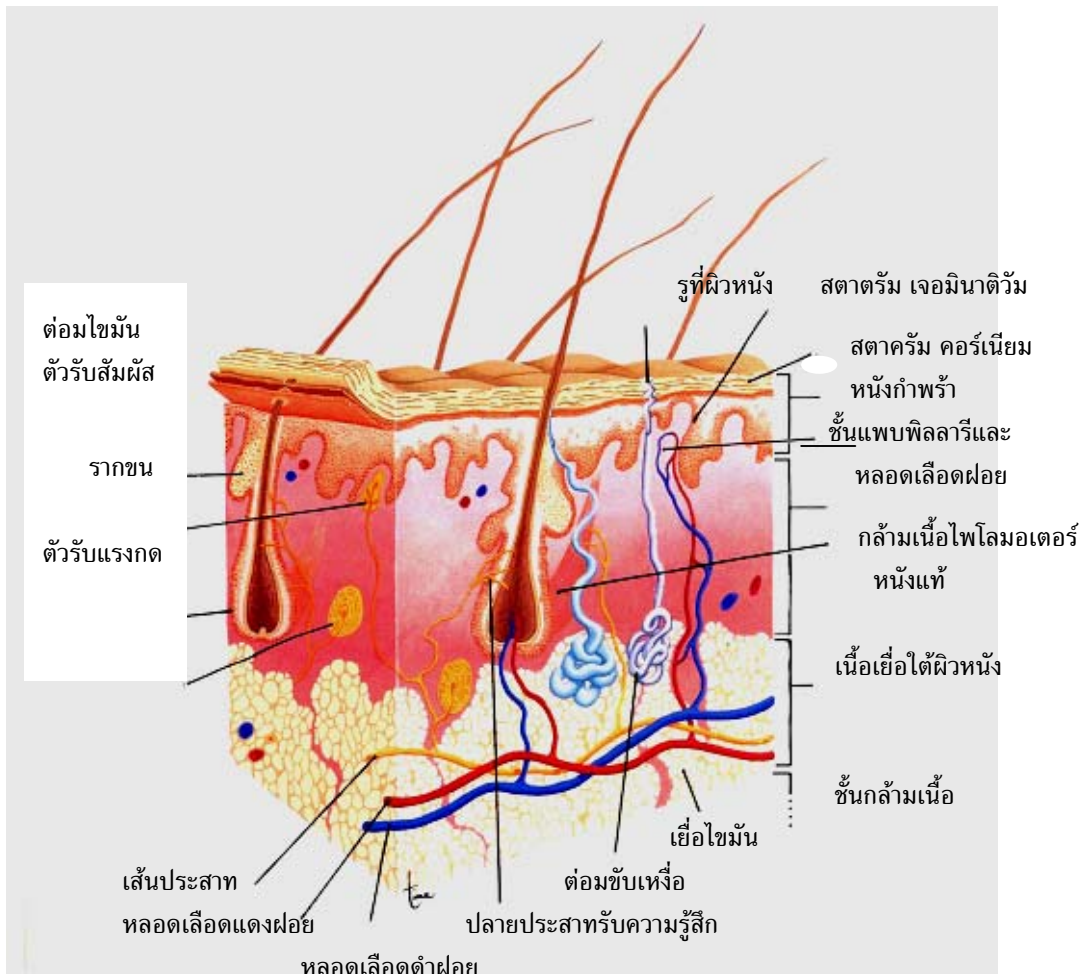
3. ชั้นของผิวหนัง

ชั้นผิวหนังกำพร้า (Epidermis) เจริญมาจาก Ectoderm และชั้นผิวหนังแท้ (Dermis) ชั้นนี้เจริญมาจาก Mesoderm ผิวหนังจัดเป็นอวัยวะที่กว้างใหญ่ที่สุดในร่างกายโดยมีน้ำหนักประมาณ 15% ของน้ำหนักตัวและมีพื้นที่ทั่วร่างกาย ประมาณ 1.5-2 ตารางเมตร ผิวหนังมีความหนาตั้งแต่ 0.1-4 มิลลิเมตร ขึ้นอยู่กับว่าอยู่บริเวณใดของร่างกาย ผิวหนังที่อยู่บริเวณ ฝ่ามือ ฝ่าเท้า จะหนากว่าบริเวณอื่น ชั้นของผิวหนังแบ่งเป็น 2 ประเภท ได้แก่

3.1 ชั้นผิวหนังกำพร้า (Epidermis) เป็นผิวหนังชั้นนอกสุด ประกอบด้วย เนื้อเยื่อผิวหนังชนิด Stratified squamous epithelium มี Cell รูปแบบ ๆ ซ้อนกันหลายชั้น ผิวหนังชั้นนี้ไม่มีหลอดเลือดมาเลี้ยง อาหารจะส่งไปด้วยการแพร่ (Diffusion) จากหลอดเลือดในชั้นหนังแท้ เซลล์ส่วนใหญ่ของชั้นนี้ ประกอบด้วย เซลล์ Keratinocyte เจริญมาจาก Ectoderm ซึ่งจะสร้าง Keratin และ Melanocyte ซึ่งเป็นเซลล์สำหรับสร้างผิวหน้าที่สำคัญของหนังกำพร้า คือเป็นด่านป้องกันเชื้อโรคเข้าสู่ร่างกาย และป้องกันของเหลวไหลออกจากร่างกาย เมื่อมีอันตรายเกิดขึ้นกับผิวหนัง เช่นถูกของมีคมบาดเป็นแผล จะทำให้ผิวหนังฉีกขาดหรือถูกตัดขาดออกจากกัน ทำให้เชื้อโรค เข้าสู่ร่างกายได้ ถ้าบาดแผลลึกตัดเส้นเลือดฝอยขาด ก็จะทำให้มีโลหิตไหลออกจากร่างกายได้ เป็นต้น เมื่อส่องดูชั้นผิวหนังกำพร้า ด้วยกล้องจุลทรรศน์ พบว่า ชั้นนี้ยังประกอบด้วยชั้นต่าง ๆ อีก 5 ชั้น ได้แก่ Stratum corneum, Stratum Lucidum, Stratum granulosum, Stratum spinosum และ Stratum germinativum แล้วถัดจากนี้จึงเกิดเป็นชั้นหนังแท้

3.1.1 Stratum corneum เป็นชั้นนอกสุดประกอบด้วยเซลล์ใส ๆ ที่ตายแล้ว เซลล์มีรูปร่างแบน เรียงตัวกันหลายชั้น ไม่มี Nucleus ภายใน Cytoplasm บรรจุด้วยสาร Keratin เซลล์แถวนอกสุดจะมีการหลุดลอกตลอดเวลา ผิวหนังบริเวณฝ่ามือ ฝ่าเท้า จะมีชั้นหนังกำพร้าครบทั้ง 5 ชั้น ส่วนบริเวณอื่นที่เหลือของร่างกาย จะมีหนังกำพร้าที่บางกว่า แต่ไม่พบชั้น Stratum lucidum

เซลล์ในชั้นหนังกำพร้า จะมีการแทนที่ของทุกๆ 15-20 วัน โดยเซลล์ในชั้น Stratum germinativum และ Stratum spinosum จะมีการแบ่งตัวและมีการเคลื่อนตัวจากชั้นล่างไปชั้นบน



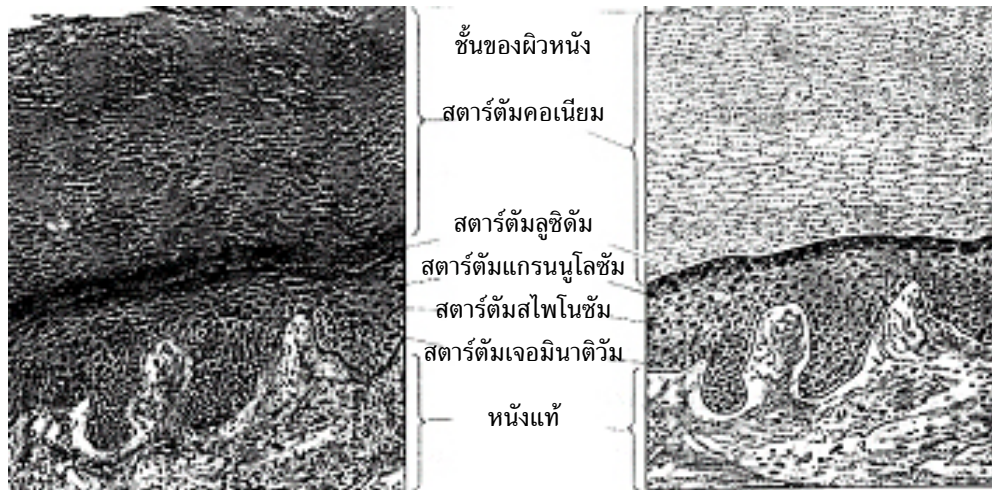ภาพที่ 2.1 แสดงโครงสร้างของผิวหนังและอวัยวะที่เจริญเปลี่ยนแปลงไปจากผิวหนังที่มา (Scanlon & Sanders, 1995 p.89)

3.1.2 Stratum lucidum เป็นชั้นที่อยู่ระหว่างชั้น Stratum granulosum และ Stratum corneum ชั้นนี้จะพบได้ในบริเวณหนังกำพร้าบริเวณฝ่ามือฝ่าเท้า เท่านั้น เป็นเซลล์แบนเบียดกันแน่น ทำให้แยกขอบเขตของเซลล์แต่ละเซลล์ออกจากกันได้ยาก เซลล์ไม่มีนิวเคลียส

3.1.3 Stratum granulosum ประกอบด้วยเซลล์ 3-5 ชั้น มีรูปร่างคล้ายขนมเปียกปูนแบนๆ ขนาดไปกับผิวหนังชั้นบน มี Nucleus อยู่กลางเซลล์ และภายใน Cytoplasm มี Granules

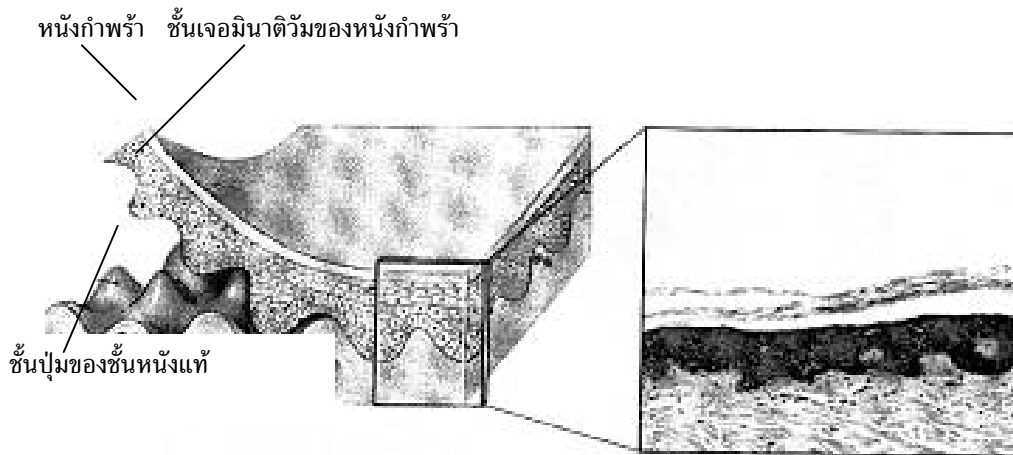
3.1.4 Stratum spinosum ประกอบด้วยเซลล์เรียงตัวหลายชั้น เซลล์มีหลายรูปร่าง อาจเป็นรูปลูกบาศก์ หลายเหลี่ยม มี Nucleus อยู่ตรงกลางเซลล์ และมี Cytoplasmic process ยื่นออกมาจากตัวเซลล์มากมาย

3.1.5 Stratum germinativum เป็นเซลล์ชั้นเดียวรูปร่างเป็น Columnar หรือ Cuboidal เรียงตัวไปตามลักษณะโค้งเว้า คล้ายคลื่นของรอยต่อระหว่างชั้นหนังแท้กับหนังกำพร้า เซลล์มีการแบ่งตัวและเปลี่ยนแปลงตัวเอง (Differentiate) แล้วเคลื่อนตัวไปแทนที่เซลล์ชั้นบนที่หลุด การแทนที่ของเซลล์จะเกิดขึ้นทุกๆ 15-30 วัน ขึ้นอยู่กับว่าเป็นผิวหนังส่วนใดของร่างกาย



ภาพที่ 2.2 แสดงโครงสร้างชั้นต่าง ๆ ของหนังกำพร้า เมื่อศึกษาด้วยกล้องจุลทรรศน์ ที่มา (คณะกรรมการเครือข่ายการศึกษายาบาลและการสาธารณสุขภาคใต้ (SC-Net), 2545, หน้า 78)

3.2 ชั้นผิวหนังแท้ (Dermis) เป็นชั้นของเนื้อเยื่อเกี่ยวพันอยู่ตอนล่างถัดจากชั้นของหนังกำพร้า ความหนาของชั้นหนังแท้ ประมาณ 0.5 มิลลิเมตร ที่ชั้นของหนังแท้จะพบมีต่อมเหงื่อ ต่อมไขมัน เส้นเลือด เส้นประสาท ถุงรากขนฝังอยู่และมีเซลล์ประสาทรับความรู้สึกอยู่ ชั้นหนังแท้ แบ่งเป็น 2 ชั้น ประกอบด้วย



ภาพที่ 2.3 แสดงโครงสร้างของชั้นหนังแท้และหนังกำพร้า

ที่มา (คณะกรรมการเครือข่ายการศึกษาพยาบาลและการสาธารณสุขภาคใต้ (SC-Net), 2545, หน้า 80)

3.2.1 ชั้นปุ่ม (Papillary Layer) เป็นชั้นที่ผิวเนื้อเยื่อเกี่ยวพันอยู่กันอย่างหลวมๆ ชั้นมีความหนาประมาณ 1/5 ของความหนาของหนังแท้ จึงได้ชื่อว่า ชั้นปุ่มเพราะมีส่วนนูนออกเป็นปุ่ม เรียกว่า ปุ่มหนังแท้ (Dermal papillae) ยื่นขึ้นไปในชั้นหนังกำพร้าและมีวงหลอดเลือดฝอยๆ บรรจุอยู่ ปุ่มหนังแท้บางอันมีหน่วยรับสัมผัส เรียกว่า ไมสเนอร์คอร์ปัสเคิล (Missions corpuscle) บรรจุอยู่และมีปลายประสาทอิสระ (Free Nerve Ending) มารับความรู้สึกเจ็บปวด รวมอยู่ด้วย

3.2.2 ชั้นร่างแห (Reticular layer) ชั้นนี้เป็นชั้นของเนื้อเยื่อเกี่ยวพันอยู่กันอย่างหนาแน่น ช่องระหว่างเส้นใยที่ส่วนกันในชั้นนี้เป็นที่อยู่ของเนื้อเยื่อไขมัน ไขมัน หลอดเลือด และต่อมเหงื่อและทำให้ผิวหนังมีความแข็งแรง และทำหน้าที่ปกป้องอวัยวะภายใน

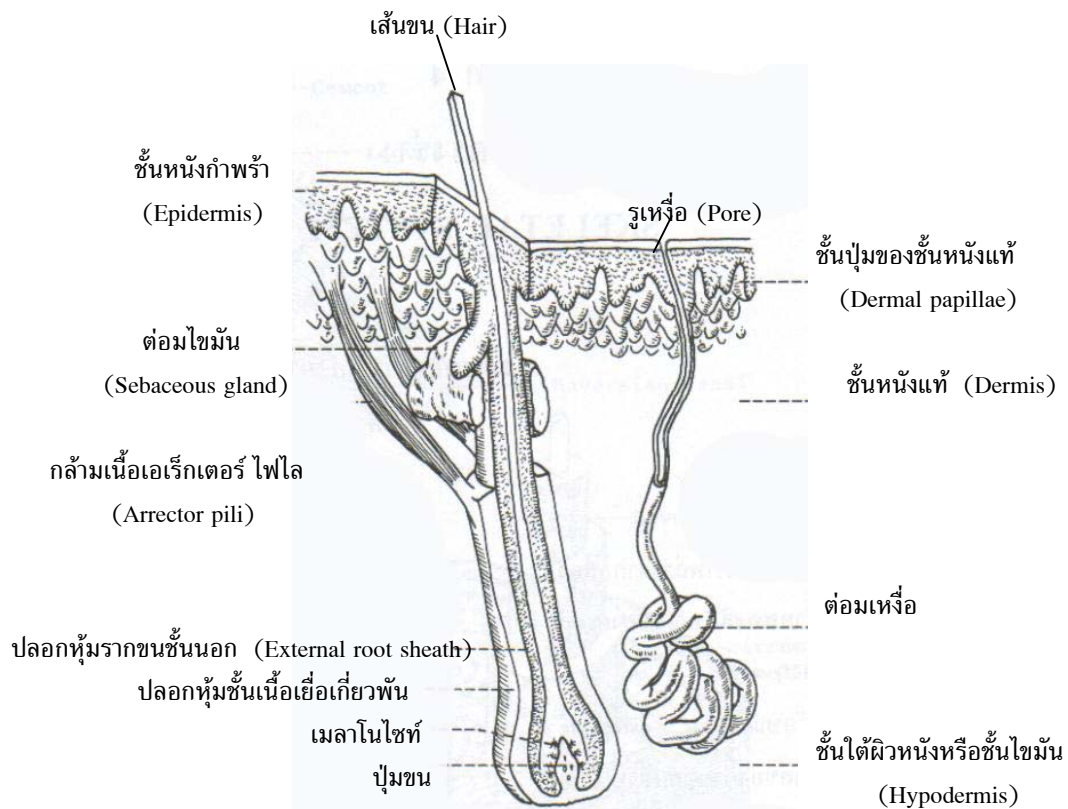
4. ส่วนที่เจริญจากผิวหนัง

4.1 ขนหรือผม (Hair)

ขนหรือผม มีหน้าที่ปกป้องร่างกาย เช่น ผมบนศีรษะป้องกันไม่ให้หนังศีรษะถูกแดดเผา ขนคิ้ว ขนตา ช่วยป้องกันไม่ให้ฝุ่นเข้าตา ขนในรูจมูกและรูหู ช่วยสกัดกั้นไม่ให้แมลงและฝุ่นผงเข้าไปได้ง่าย ผมมีความสำคัญต่อสภาพจิตใจของบุคคลได้พอๆ กับผิวหนังดังกล่าวมาแล้ว เนื่องจากเป็นส่วนเสริมสร้างดูแลให้เกิดความสวยงาม เป็นแรงดึงดูดให้กับผู้พบเห็น

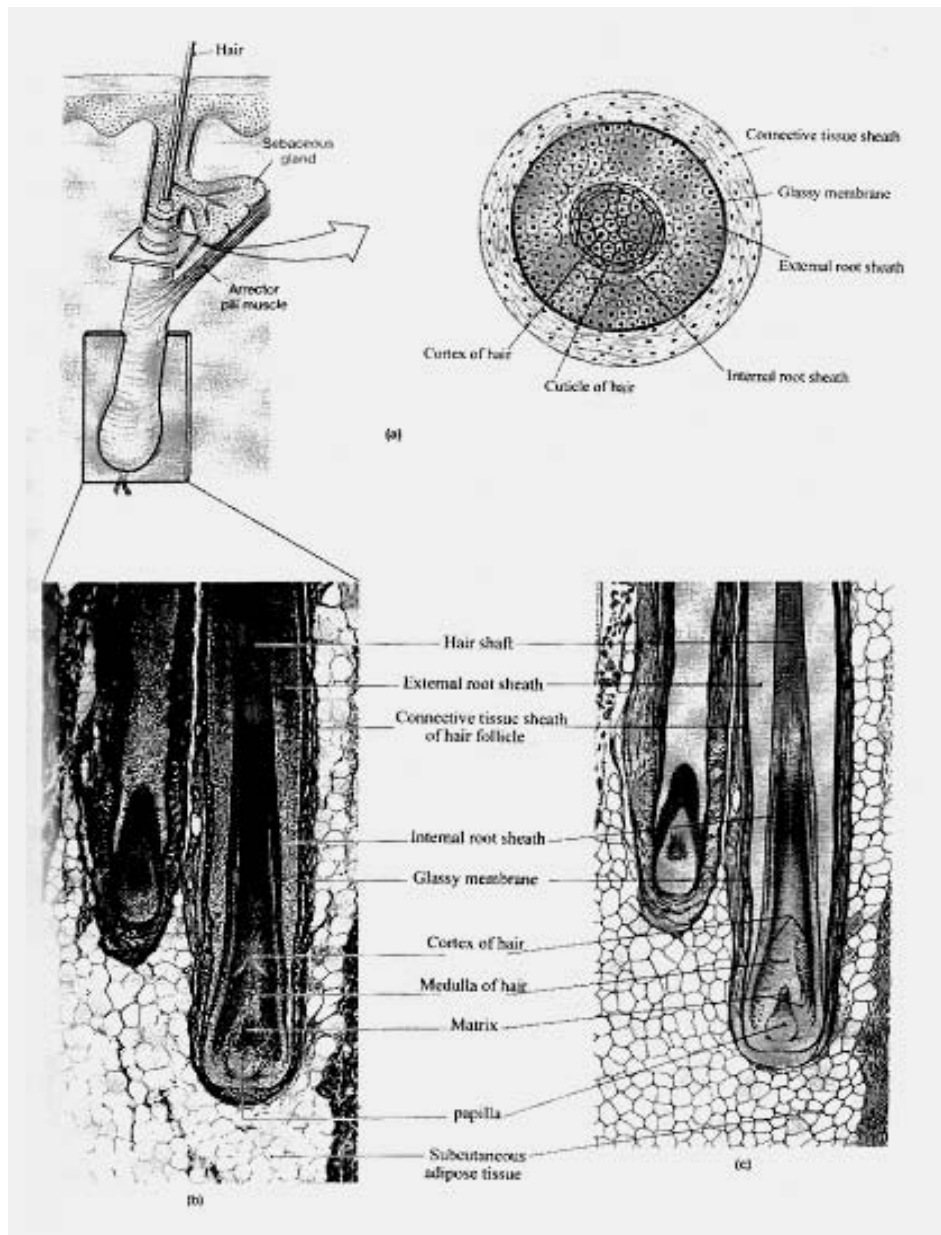
ในทางตรงกันข้ามผู้ที่ปัญหาเรื่องของผม โดยเฉพาะผมบนศีรษะ ของผู้ที่มีศีรษะล้าน อาจเกิดจากสาเหตุใดก็ตาม หรือผู้ที่มีปัญหาการหลุดร่วงของผม จากการฉายแสง เพื่อการรักษา ทำให้เกิดอาการข้างเคียง มีผมร่วงทำให้เกิดผลเสียทางด้านจิตใจ เนื่องจากภาพลักษณ์ (Body Image) เสียไป รู้สึกขาดความมั่นใจ ไม่กล้าเผชิญหน้ากับผู้คนในสังคม รู้สึกเบื่อกว่าจะต้องคอยตอบคำถาม บางคนต้องพบที่ปรึกษาด้านเส้นผม เช่น การใส่วิกผม หรือการปลูกผมใหม่ ดังนั้นขนหรือผม จึงมีความสำคัญต่อการเสริมสวยให้กับบุคลิกภาพของมนุษย์ได้อีกหนทางหนึ่ง

ขนแต่ละเส้นเป็นส่วนที่ยื่นพ้นผิวหนังขึ้นมาด้านบน เรียกว่า ลำขน (Hair shaft) ส่วนที่ฝังอยู่ในผิวหนัง เรียกว่า รากขน (Hair root)



ภาพที่ 2.4 แสดงโครงสร้างภายในของขน

ที่มา (วิลโล ชินธเนศ, 2548, หน้า 21)



ภาพที่ 2.5 แสดงโครงสร้างทางจุลกายวิภาคศาสตร์ของขน
ที่เมา (คณะกรรมการเครือข่ายการศึกษายาบาลและการสาธารณสุขภาคใต้ (SC-Net),

2545. หน้า 83)

เส้นขนหรือผมทุกเส้น ประกอบด้วย Epithelium cell เรียงตัวเป็น 3 ชั้น ได้แก่

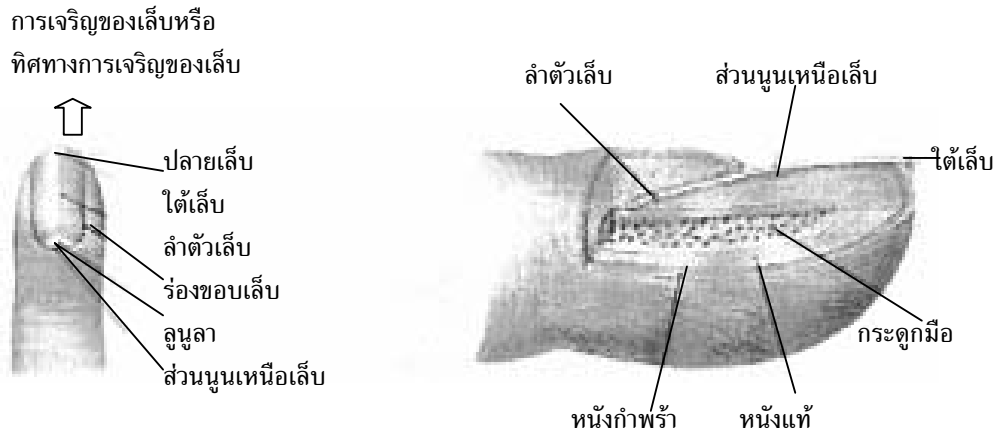
1. ชั้น เมดัลลา (Medulla) อยู่ภายในสุดอยู่ส่วนล่าง ๆ ของขนประกอบด้วยแถวของเซลล์ 2-3 ชั้น
2. ชั้น คอร์เทกซ์ (Cortex) ประกอบด้วย cell ที่มีเม็ดสี ทำให้เส้นผมมีสีดำ สีของขนขึ้นกับปริมาณการกระจายของเม็ดสี และอากาศที่แทรกอยู่ในเส้นขน ขนเส้นที่มีเม็ดสีจางลง และชั้น Medulla มีอากาศมากทำให้ขนเส้นนั้นมีสีขาว
3. ชั้นคิวติเคิล (Cuticle) ประกอบด้วยเซลล์ลักษณะแบน เป็นเกล็ด เรียงตัวเหลื่อมกันชั้นเดียว

ส่วนรากขน (Hair root) เป็นส่วนที่เจาะลึกลงไปในหนังแท้ ถุงที่ล้อมรอบรากขน เรียกว่า ต่อมรากขน ประกอบด้วยเปลือก 2 ชั้น ชั้นนอกเรียกว่า เปลือกรากชั้นนอก (External root sheath) เป็นส่วนของหนังกำพร้าที่ยื่นลงมา ชั้นในที่อยู่ติดกับรากขน เรียกว่า เปลือกรากชั้นใน (Internal root sheath) สร้างขึ้นจากเซลล์ของแมทริกซ์ เพื่อต่อเชื่อมกับรูเปิดของต่อมไขมัน (Sebaceous gland)

สำหรับกล้ามเนื้อเรียบของเส้นขน เรียกว่า เอเรกเตอร์ไพไล (Arrector pili muscle) จะทำงานสัมพันธ์กับ Hair follicle ปลายข้างหนึ่งจะโยงอยู่ติดกับส่วน Papillary layer ของชั้นหนังแท้ และอีกปลายข้างหนึ่งจะติดกับด้านข้างของรากขน เมื่อกกล้ามเนื้อหดตัว จะดึงเส้นขนให้ตั้งตรง ทำให้เกิดอาการที่เรียกว่าขนลุก กล้ามเนื้อมัด Arrector pili muscle นี้จะไม่พบที่บริเวณขนคิ้วและขนตา

4.2 เล็บ

เล็บ (Nail) เป็นอวัยวะที่เจริญมาจากเซลล์ชั้น Epidermis มีลักษณะแข็งและใสเนื่องจากมีหลอดเลือดจำนวนมากมาเลี้ยง เนื้อเยื่อข้างใต้เล็บ เล็บประกอบด้วย ตัวเล็บ (Body of nail) และ โครงเล็บ (Root of nail) ใกล้ ๆ กับโคนเล็บพบลักษณะของเล็บที่มีสีขาว ครึ่งวงกลม เรียกว่า ลูนูลา (Lunula) เพราะเป็นเล็บที่เกิดใหม่ เล็บจะงอกยาวได้โดยการเจริญของ Cells ชั้น Stratum germinativum ของ Epidermis ที่อยู่โคนเล็บดันเลื้อนออกมาทางปลายนิ้ว ด้านขอบข้างของเล็บ ล้อมรอบด้วยผิวหนังที่นูนขึ้นมา เรียกว่า Nail wall ระหว่าง Nail wall และตัวเล็บเป็นร่อง 2 ข้าง เรียกว่า Nail groove ประโยชน์ของเล็บ ช่วยในการหยิบวัตถุเล็ก ๆ ไข่ แคะ แกะ เกา บริเวณที่คันและใช้ในการต่อสู้ได้บ้าง นอกจากนี้เล็บยังเป็นพื้นที่ให้กับศิลปินได้มาสร้างงานศิลปะด้วยการเขียนภาพ และระบายสี ตกแต่งบนตัวเล็บ ได้อีกด้วย เป็นการเพิ่มงานศิลป์ได้อีกลักษณะหนึ่ง



ภาพที่ 2.6 แสดงโครงสร้างของเล็บ

ที่มา (คณะกรรมการเครือข่ายการศึกษาพยาบาลและการสาธารณสุขภาคใต้ (SC-Net), 2545. หน้า 85)

4.3 ต่อมที่ผิวหนัง (Gland of the Skin)

4.3.1 ต่อมไขมัน หรือต่อมน้ำมัน (Sebaceous gland) เป็นต่อมที่มีลักษณะแตกแขนงออกเป็นหลายงูมมีท่อสั้นๆ ออกไปเพื่อติดต่อกับต่อมรากขน ต่อมน้ำมันในบางบริเวณของร่างกาย จะมีขนาดใหญ่ เช่น บริเวณใบหน้า ลำคอ และทรวงอก ต่อมไขมันจะหลั่งสารน้ำมัน เรียกว่า ไขมันผิวหนัง (Sebum) ซึ่งประกอบด้วยไขมัน โปรตีน และเกลือแร่ ช่วยป้องกันไม่ให้เส้นผมแห้งเปราะขาด และเคลือบผิวหนัง ป้องกันไม่ให้น้ำระเหยออกไป และยังทำให้ ผิวหนัง อ่อนนุ่ม เมื่อต่อมไขมันมีการติดเชื่อทำให้เกิดสิว (Acne) (ดังภาพที่ 2.4)

4.3.2 ต่อมเหงื่อ (Sweat gland) มีหน้าที่สำคัญในการรักษาอุณหภูมิของร่างกาย ต่อมเหงื่อแบ่งเป็น 2 ชนิด คือ

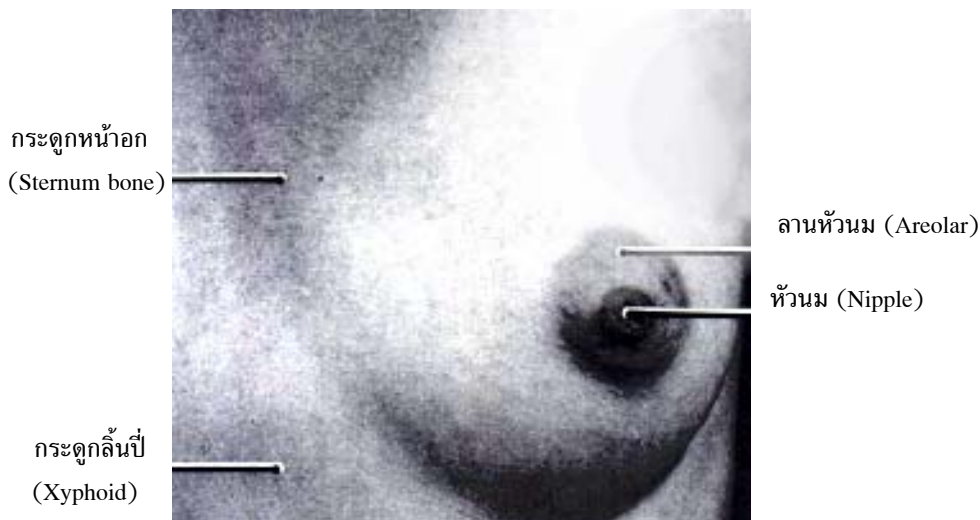
4.3.2.1 Apocrine sweat glands เป็นต่อมเหงื่อชนิดที่มีเส้นหลั่งสารมีลักษณะเป็นท่อที่แตกแขนง (Simple branched tubular glands) มีขนาดใหญ่กว่าต่อมเหงื่อ ขับสาร (Eccrine sweat glands) ขับเหงื่อเข้าสู่รูขุมขน ต่อมชนิดนี้พบมากบริเวณ รักแร้, รอบๆ หัวนม (Areola), บริเวณอวัยวะเพศ (Genital region) เช่น ในถุงอัณฑะของเพศชาย และบริเวณอวัยวะเพศหญิงรอบๆ ทวารหนัก สารที่ขับออกมา มีลักษณะเป็นของเหลวเหนียวจะกลายเป็นสารที่มีกลิ่น ต่อมเหงื่อชนิดนี้มีท่อเปิดเข้าสู่โคขน การทำงานของต่อมจะถูกควบคุมโดยระบบประสาทอัตโนมัติ โดยจะเริ่มทำงานเมื่อเข้าสู่วัยรุ่น เด็กหญิงชาย บางคนจึงเริ่มมีกลิ่นตัวเมื่อย่างเข้าสู่วัยรุ่น (Secondary Sex Characteristic)

4.3.2.2 Exocrine sweat glands เป็นต่อมเหงื่อชนิดที่พบโดยทั่วไปในร่างกาย ยกเว้นที่บริเวณริมฝีปาก, Clitoris, Labia, Gland penis และผิวหนังในของ Prepuce พบมากที่ฝ่ามือและฝ่าเท้า เหงื่อที่สร้างขึ้นจากต่อมชนิดนี้มีลักษณะเป็นน้ำใสและถูกส่งผ่านทางท่อออกสู่ผิวหนังโดยตรง ปากท่อของต่อมเหงื่อเปิดบนผิวหนัง เรียกว่า Pore และท่อที่นำเหงื่อออกมาถึงผิวหนังข้างบน เรียกว่า Duct ท่อจะขดกันเป็นกลุ่มเหมือนกลุ่มด้าย เรียกว่า Coils of glands ต่อมเหงื่อมีหลอดเลือดและมีเส้นประสาทมาหล่อเลี้ยงด้วย

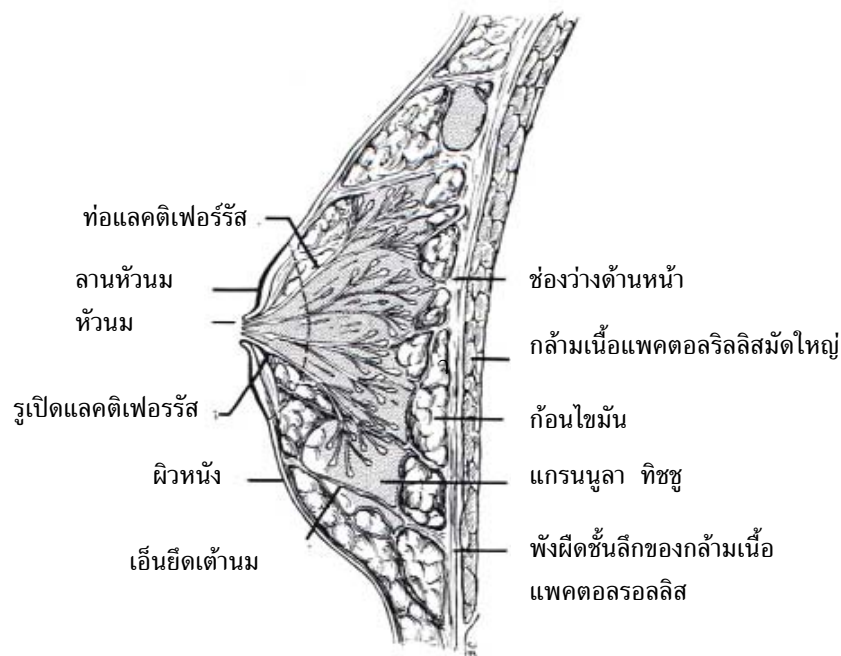
เหงื่อ (Perspiration หรือ Sweat) เป็นสารเหลวที่มีลักษณะเป็นน้ำมีฤทธิ์เป็นกรด (Acid) มีค่า pH เท่ากับ 5.93-6.49 เหงื่อเกิดขึ้นจาก cell ของต่อมเหงื่อโดยที่ต่อมจะสามารถกรองเอาของต่าง ๆ จากโลหิตขับออกมาให้เป็นเหงื่อ ในเหงื่อจะมีน้ำเป็นส่วนประกอบร้อยละ 90 ที่เหลือจะมี Sodium chloride, Urea ที่เกิดจากการเผาผลาญสารอาหารประเภทโปรตีน ซึ่งร่างกายไม่ต้องการ จัดว่าเป็นของเสีย มี Uric acid และสาร Creatinine

4.3.3 ต่อมขี้หู (Ceruminous gland) เป็นต่อมเหงื่อที่มีการหลั่งสารผสม เป็นของเหนียวคล้ายขี้ผึ้ง เรียกว่า ขี้หู (Cerumen) มีหน้าที่ป้องกันไม่ให้ฝุ่นละอองและแมลงเข้าไปในรูหูได้สะดวก

4.3.4 ต่อมน้ำนม (Mamo gland) หรือ (Breast feeding gland) เป็นต่อมที่ประกอบด้วยหัวนม (Nipple) เต้านม (Breast) ต่อมน้ำนมมีรูปร่างเหมือนต่อมน้ำมัน แต่ทำหน้าที่แบบต่อมเหงื่อ ในคนจะมีต่อมน้ำนมถึง 20 ท่อ มาเปิดที่หัวนม ต่อมน้ำนมจะค่อย ๆ เจริญขึ้นในระหว่างตั้งครรภ์ พอใกล้ช่วงเดือนจะคลอดจะมีน้ำนมใสสีเหลืองขุ่น เรียกว่า น้ำนมสีเหลือง (Colostrum) ไหลออกเมื่อบีบ ภายหลังคลอดจะเปลี่ยนเป็นน้ำนมสีขาวขุ่น ๆ เรียกว่า Milk ในน้ำนมประกอบด้วย น้ำ 88.5% โปรตีน 1.5% ไขมัน 3.3% น้ำตาลแลคโทส (Lactose) 6.5% และเกลือ 0.3% นอกจากนี้ยังมีสารที่ทำให้ภูมิคุ้มกันโรคจากแม่สู่ลูก และภูมิต้านทานต่อสารพิษและเชื้อโรคต่าง ๆ รวมอยู่ด้วย



ภาพที่ 2.7 แสดงลักษณะภายนอกของเต้านม
ที่มา (Moore, 1992, p.45)



ภาพที่ 2.8 แสดงโครงสร้างภายในของต่อมน้ำนม
ที่มา (Moore, 1992, p.46)

สรุป

ระบบท่อหุ้มร่างกาย เป็นระบบที่ใหญ่ที่สุดในร่างกาย ประกอบด้วย อวัยวะสำคัญ คือ ผิวหนัง และอวัยวะที่เจริญไปจากผิวหนัง เช่น ขนหรือ ผม เล็บ ต่อมเหงื่อ ต่อมไขมัน ต่อมขี้หู และต่อมน้ำนม

ผิวหนังแบ่งเป็น 2 ลักษณะ ได้แก่ ผิวหนังกำพร้า และผิวหนังแท้ ผิวหนังมีหน้าที่หลักสำคัญๆ ได้แก่ เป็นอวัยวะช่วยปกป้องอันตรายจากภายนอกที่มาสู่ร่างกาย รักษาอุณหภูมิของร่างกาย ขับของเสียจากการเผาผลาญอาหารออกมาในรูปของเหงื่อ ผิวหนังยังเป็นแหล่งอาหารและวิตามินดี และยังเป็นอวัยวะที่สร้างเสริมความงามให้กับมนุษย์ในทางสังคมมิติ นอกจากนี้ยังเป็นแหล่งที่จะสร้างมูลค่าเพิ่มในทางแฟชั่น เช่น การเขียนภาพและสีลงบนเล็บ

การตรวจสภาพทางกายภาพของผิวหนัง และสีผิวเป็นแนวทางในการวินิจฉัยโรคได้หลายอย่าง เช่น สิว ผื่นคัน ลมพิษ โรคกลากเกลื้อน ผิวหนังอาจถูกทำลายได้จากแสงแดดที่ร้อนจัด

สารเคมี ไฟไหม้น้ำร้อนลวก สิวที่ซึดจากภาวะตกเลือด โลหิตจาง ส่วนผมหรือขนอาจพบความผิดปกติได้แก่ อาการผมร่วง รังแค หนังศีรษะ และเส้นผมเป็นมัน เส้นผมแห้งแตกปลาย

คำถามท้ายบท

1. จงบอกหน้าที่ของผิวหนัง
2. จงเขียนแผนภาพแสดงชั้นต่าง ๆ ของผิวหนัง
3. ผิวหนังได้สร้างสิ่งที่ก่อให้เกิดคุณประโยชน์ที่สะสมไว้ใต้ผิวหนัง มีอะไรบ้าง
4. สิ่งที่เกิดจากผิวหนังไปเป็นอวัยวะอื่น ได้แก่
5. จงบอกชนิดของต่อมเหงื่อ
6. จงอธิบายโครงสร้างของ ขน หรือผม
7. เล็บมีหน้าที่อย่างไรบ้าง
8. เหงื่อมีสารอะไรบ้างเป็นส่วนประกอบ
9. จงเปรียบเทียบความแตกต่างของหนังกำพร้ากับหนังแท้
10. จงอธิบายถึงความสำคัญของผิวหนัง ในแง่การส่งเสริมบุคลิกภาพของบุคคล

เอกสารอ้างอิง

- กนกกร สุนทรขจิต. (2545). การเปลี่ยนแปลงของผิวหนังและฮอร์โมน วิทยารก-วัยรุ่น-วัยเจริญพันธุ์-การตั้งครรภ์-วัยทอง สิว-ฝ้า หลักการรักษาและป้องกัน. กรุงเทพฯ : โรงพิมพ์คุรุสภาลาดพร้าว.
- คณะกรรมการเครือข่ายการศึกษายาบาลและการสาธารณสุขภาคใต้ (SC-Net). (2545). ภายวิภาคศาสตร์. นนทบุรี : โครงการสวัสดิการวิชาการ สถาบันพระบรมราชชนก.
- เดือนเพ็ญ ซาดิกาทิกานนท์. (2523). ภายวิภาคศาสตร์และสรีรวิทยา. (พิมพ์ครั้งที่ 12). กรุงเทพฯ : โรงพิมพ์อักษรสัมพันธ์.
- วิไล ชินธเนศ และคณะ. (2548). *Chula's Atlas of Basic Human Anatomy*. (พิมพ์ครั้งที่ 6). ภาควิชากายวิภาคศาสตร์ คณะแพทยศาสตร์ จุฬาลงกรณ์มหาวิทยาลัย.
- สุโขทัยธรรมาธิราช, มหาวิทยาลัย. (2542). เอกสารการสอนชุดวิชาวิทยาศาสตร์ชีวภาพ หน่วยที่ 1-7. (พิมพ์ครั้งที่ 2). นนทบุรี : โรงพิมพ์มหาวิทยาลัยสุโขทัยธรรมาธิราช.
- Moore, Keith L. (1992). *Clinically Oriented Anatomy*. (3rd ed). Baltimore : Williams & Wilkins.
- Olson, Todd R. (1996). *A.D.D.M. Student Atlas of Anatomy*. Boston : Williams & Wilkins.
- Putz, P. & Pabst, R. and Taylor N. (1997). *Sobotta : Atlas of Human Anatomy*. (12th ed). Baltimore : Williams & Wilkins.
- Scanlon, Valerie C. & Sanders, T. (1995). *Essentials of Anatomy and Physiology*. (2nd ed) Philadelphia : F.A. Davis Company.
- Wardlaw, Gordon M. and Kessel, M. (2002). *Perspective in Nutrition*. (5th ed). New York : McGraw-Hill.

